УДК 616.31

ОЦЕНКА ЭФФЕКТИВНОСТИ ЛЕЧЕНИЯ ХРОНИЧЕСКОГО ПЕРИОДОНТИТА С ИСПОЛЬЗОВАНИЕМ ОСТЕОТРОПНЫХ СРЕДСТВ

Лайпанова Ф.М.

ФГБОУ ВО «Ставропольский государственный медицинский университет Минздрава России», Ставрополь, e-mail: stgmu@br.ru

В статье рассматриваются основные проблемы, стоящие перед врачом-стоматологом при выполнении операции реплантации зуба для лечения хронического периодонтита, включая удаление зуба с наименьшей операционной травмой, укрепление зуба в лунке и меры по профилактике воспаления и иммуноконфликта. Разработан способ удаления и реплантации зуба с использованием остеорепаративных средств (патент РФ на изобретение № 2326611, «Способ удаления и реплантации зуба при лечении хронического периодонтита»). В исследуемую труппу вошли 34 человека в возрасте то 24 до 59 лет без тяжелой соматической патологии с диагнозом «хронический периодонтит, деструкция костной ткани в периапикальной области». Диагностику, динамическое наблюдение и эффективность лечения определяли клинически и рентгенологически. Использовали устройство для атравматичного удаления зуба «EASY X-TRAC System», аппарат «Оптодан», низкочастотный ультразвук, раствор 0,05% мирамистина, ультразвуковую установку «УТП-1», остеопластический гель «Индост» на основе деминерализованного костного коллагена, назубную шину из арамидной нити № 3, фотокомпозитный материал, антибактериальную, десенсибилизирующую и иммуномодулирующую терапию в послеоперационном периоде. Всего прооперировано 34 пациента в возрасте от 24 до 59 лет, в том числе 19 женщин и 15 мужчин, реплантировано, в общей сложности 39 зубов. Способ позволяет сохранить круговую связку зуба, ткани периодонта и анатомическую целостность лунки зуба, исключить воспалительные и иммуноконфликтные реакции организма.

Ключевые слова: реплантация, периодонтит, регенерация, остеотропные средства

EVALUATION OF THE EFFECTIVENESS OF TREATMENT OF CHRONIC PERIODONTITIS WITH THE USE OF OSTEOTROPIC FUNDS

Lypanova F.M.

Stavropol State Medical University, Stavropol, e-mail: stgmu@br.ru

The main problems faced by the dentist during the operation of replantation of teeth for treatment of chronic periodontitis is to remove the tooth with minimal surgical trauma, to strengthen the tooth in the hole and avoid inflammation and immunocorrect. Developed a method of removal and replantation of the tooth by using osteoreparative funds (RF patent for the invention № 2326611, «the Method of removal and replantation of the tooth in the treatment of chronic periodontitis»). The study company included 34 men, aged 24 to 59 years, without heavy somatic pathology with a diagnosis of «chronic periodontitis, bone tissue destruction in the periapical region». Diagnosis, dynamic monitoring and effectiveness of treatment was determined clinically and radiologically. Used the device for atraumatic tooth extraction «EASY X-TRAC System», the device «Optodan», low frequency ultrasound, a solution of 0.05% miramistina ultrasonic installation «UTP-1», osteoplastic gel «Indost» on the basis of demineralized bone collagen, asobou tire aramid filament No. 3, photocomposite material, antibacterial, desensitizing and immunomodulatory therapy in the postoperative period. Just operated on 34 patients aged from 24 to 59 years, including 19 women and 15 men, replinterval, a total of 39 teeth. The method allows to preserve the circular ligament of the tooth, periodontal tissue, and anatomical integrity of the tooth, to exclude inflammatory and immunocorrective reactions.

Keywords: replantation, periodontal regeneration, osteotropic funds

Введение. С целью повышения качества и эффективности хирургического лечения хронического периодонтита [1, 2, 17, 22, 41], осложненного деструкцией костной ткани и периодонта [4, 16, 30, 35, 44], используются разные методы [19, 21, 27, 32, 33]. Среди них – метод реплантации зуба, предложенный еще в 1594 году Амбруазом Паре [34]. Известно, что реплантация зубов – это органосохраняющая операция [3, 45], предотвращающая атрофию костной ткани, выдвижение зубов-антагонистов и смещение соседних зубов, устраняющая косметические дефекты зубного ряда [5, 18, 38, 40]. Анализ отдаленных результатов реплантации зубов свидетельствует о целесообразности применения метода особенно при отсутствии эффекта консервативных способов лечения хронических периодонтитов, особенно в случае сильного искривления корней зубов (вторая и третья степень по Шнайдеру) [6, 20, 37, 47]. Основные проблемы, стоящие перед врачом-стоматологом при выполнении операции реплантации зуба для лечения хронического периодонтита – как удалить зуб с наименьшей операционной травмой [8, 12, 24, 48], как укрепить зуб в лунке [7,13,23,34,42], как избежать воспаления и иммуноконфликта [11, 15, 29, 43]. Некоторые способы реплантации зуба предусматривают использование остеопластических материалов для стимулирования

остеорепаративных процессов в лунке после реплантации [10, 14, 26]. Вместе с тем, в литературе имеется ряд сообщений о неудачных попытках реплантации зубов [9, 25, 36, 46]. Причинами могут быть отсутствие полноценного обеззараживания раны, в том числе и тогда, когда не устраняется главная причина прогрессирующей деструкции периодонта – сама инфицированная костная ткань [28, 31, 39].

Цель исследования – разработка и клиническая апробация метода удаления и реплантации зуба при лечении хронического периодонтита с использованием современных остеопластических материалов.

На кафедре стоматологии СтГМУ разработан способ удаления и реплантации зуба с использованием остеорепраративных средств (патент РФ на изобретение № 2326611, «Способ удаления и реплантации зуба при лечении хронического периодонтита»). В исследуемую труппу вошли 34 человека в возрасте то 24 до 59 лет без тяжелой соматической патологии с диагнозом «хронический периодонтит, деструкция костной ткани в периапикальной области». Диагностику, динамическое наблюдение и эффективность лечения определяли клинически и рентгенологически.

Хирургический этап. Под соответствующим местным обезболиванием проводили

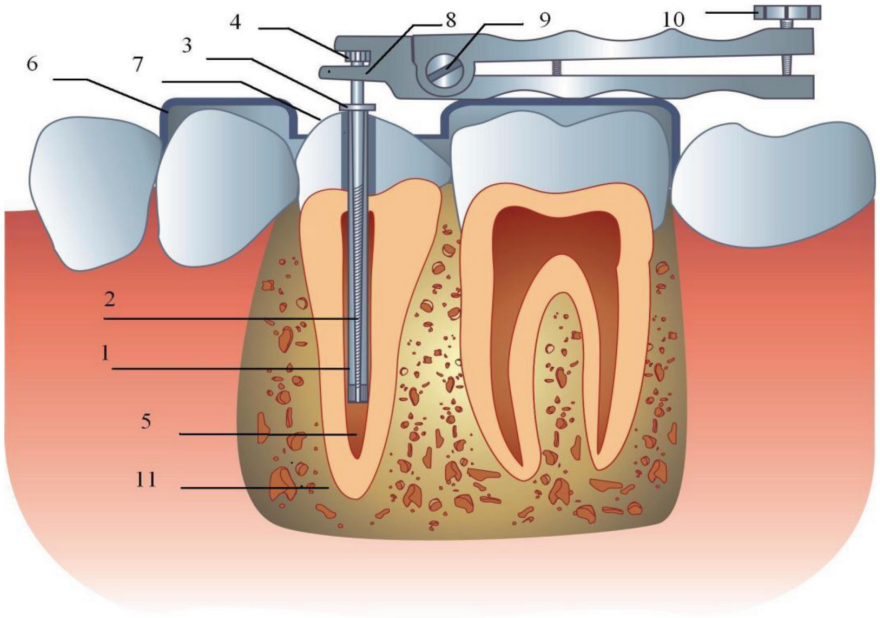

Способ удаления и реплантации зуба

Материалы и методы исследования

Для достижения поставленной цели использовали устройство для атравматичного удаления зуба «EASY X-TRAC System» (Hexagon International GB Ltd, Англия, www.velopex.ru), аппарат «Оптодан», низкочастотный ультразвук в режиме 24,5-26,5 кГц, подаваемый через раствор 0,05% мирамистина в течение 3 минут волноводом от установки «УТП-1», остеопластический гель «Индост» (ЗАО «Полистом») на основе деминерализованного костного коллагена, назубную шину из арамидной нити № 3, фотокомпозитный материал, антибактериальную, десенсибилизирующую и иммуномодулирующую терапию в послеоперационном периоде.

атравматичное удаление зуба по следующей методике (рисунок).

Трепанировали коронковую часть зуба, если она была сохранена. Машинным дрильбором расширяли корневой канал до диаметра, соответствующего эндодонтическому инструменту № 60. В подготовленный корневой канал без излишнего давления до ощутимого сопротивления помещали полый металлический мастер-штифт (1) с внутренней резьбой (2). Внутрь мастер-штифта помещали и закручивали до значительного сопротивления стальной болт с резьбой (3), имеющей поперечную штангу с удерживающей головкой (4), который изнутри раздвигал мастер-штифт и прочно закреплял его в корневом канале (5). Подбирали и припасовывали во рту больного

металлическую ортопедическую ложку (6) с перфорационным отверстием для поперечной штанги с удерживающей головкой. Замешивали силиконовую массу «Spidex» и снимали оттиск с челюсти. Используя ортопедическую ложку с оттискной массой как опору, равномерно распределяющую давление на соседние зубы (7) и изолирующую их от повреждения, помещали поперечную штангу с удерживающей головкой стального болта (8) в перекладину рычага с фиксированным шарниром по центру (9). Медленно закручивая распирающий болт (10) на противоположном конце рычага, выдвигали зуб вместе с мастер-штифтом и стальным болтом из лунки (11).

После удаления зуба, лунку промывали 0,05% раствором мирамистина, вводили в полость 5 мл (400 мг/5 мл) суспензии «Аугментина» (Амоксициклин/клавунат) на марлевой турунде и прикрывали ее стерильным марлевым тампоном.

Зуб помещали в марлевый тампон, смоченный в физиологическом растворе. Выкручивали из удаленного зуба мастер-штифт со стальным болтом, обильно промывали канал растворами антисептиков, очищая корень от зубных отложений, остатков тканей периодонта и слизистой оболочки, раскрывали устья корневых каналов. Дрильборами расширяли корневые каналы, проводили антисептическую обработку 0,05% раствором мирамистина и гипохлорида натрия. Корневые каналы обрабатывали низкочастотным ультразвуком (аппарат «УТП-1»). Проводили окончательную эндодонтическую обработку корневых каналов, высушивали с помощью бумажных пинов, пломбировали «Эндометазоном» с гуттаперчивыми штифтами методом латеральной конденсации. Коронковую часть зуба восстанавливали стеклоиономерным цементом «Gem Base» или фотокомпозиционным материалом, сразу припасовывая пломбу для выведения из прикуса. С помощью шаровидного бора на оральной поверхности зуба выпиливали циркулярную борозду глубиной 0,4-0,5 мм, аналогичные бороздки формировали на оральной стороне соседних зубов. Из лунки вынимали турунду с антибиотиком, проводили тщательный кюретаж, удаляя измененные ткани, костную полость промывали 0,05% раствором мирамистина. Костную рану заполняли из шприца остеопластическим гелем «Индост» (ЗАО «Полистом») на 2/3, помещали зуб в лунку и укрепляли его с помощью арамидной нити № 3, прокладывая ее по подготовленным бороздкам. Нить закрывали фотокомпозитом «Геркулайт». Назначали курс антибактериальной, десенсибилизирующей и лазеротерапии.

Результаты исследования и их обсуждение

Разработанный способ лечения больных с хроническими периодонтитами успешно внедрен в практику работы учреждений практического здравоохранения Ставропольского края. По данной методике прооперировано 34 пациента в возрасте от 24 до 59 лет, в том числе 19 женщин и 15 мужчин, реплантировано, в общей сложности 39 зубов.

При использовании предлагаемой методики сохраняется круговая связка зуба, ткани периодонта и анатомическая целостность лунки зуба. Методика позволяет удалить не только однокорневые зубы, но и премоляры верхней и моляры нижней челюсти. Полностью удаляется патологически измененная, инфицированная костная ткань, проводится полное обеззараживание раны. Корневые каналы пломбируются с соблюдением всех правил асептики и эндодонтического лечения. Композиционным пломбировочным материалом формируется коронковая часть зуба, которая сразу припасовывается для выведения из прикуса, что снижает до минимума жевательные нагрузки на зуб в период приживления. Остеопластический гель «Индост» позволяет фиксировать зуб в лунке с наименьшим напряжением костных стенок, стимулируя не только остеоидный, но и периодонтально-фиброзный тип сращения за счет формирования фиброзной ткани в лунке, что препятствует резорбции корня зуба. Интраоперационная терапия по приведенной схеме позволяет исключить воспалительные и иммуноконфликтные реакции организма.

Заключение

Разработанный способ лечения хронического периодонтита с использованием современных остеотропных материалов позволяет сохранить круговую связку зуба, ткани периодонта и анатомическую целостность лунки зуба, исключить воспалительные и иммуноконфликтные реакции организма.

Список литературы

1. Будзинский Н.Э., Сирак С.В., Максимова Е.М., Сирак А.Г. Определение антимикробной активности мирамистина, иммобилизованного на композиционном полисорбе, на микрофлору корневых каналов при остром и обострившемся хроническом периодонтите и процесс остеофикации в эксперименте на животных // Фундаментальные исследования. 2013. № 7-3. С. 518-522.

2. Будзинский Н.Э., Сирак С.В. Особенности лечения хронического верхушечного периодонтита с использованием мирамистина, иммобилизованного на композиционном полисорбе // Современные проблемы науки и образования. 2013. № 3. С. 133.

3. Быков И.М., Сирак А.Г., Сирак С.В. Апробация нового зубного эликсира для профилактики кариеса зубов в ус-

ловиях эксперимента // Современные проблемы науки и образования. 2013. № 4. С 128.

4. Григорьянц Л.А., Сирак С.В. Лечение травм нижнеальвеолярного нерва, вызванных выведением пломбировочного материала в нижнечелюстной канал // Клиническая стоматология. 2006. № 1. С. 52-57.

5. Григорьянц Л.А., Сирак С.В., Будзинский Н.Э. Некоторые особенности топографии нижнечелюстного канала // Клиническая стоматология. 2006. № 1. С. 46-51.

6. Григорьянц Л.А., Герчиков Л.Н., Бадалян В.А., Сирак С.В., Григорьянц А.Г. Использование препарата Цифран СТ в хирургической стоматологии для лечения и профилактики послеоперационных воспалительных осложнений // Стоматология для всех. 2006. № 2. С. 14-16.

7. Григорьян А.А., Сирак С.В., Сирак А.Г., Ханова С.А. Разработка и клиническое применение нового ранозаживляющего средства для лечения заболеваний слизистой оболочки полости рта у детей и подростков // Современные проблемы науки и образования. 2013. № 2. С.41.

8. Елизаров А.В., Сирак С.В., Казиева И.Э., Быков И.М., Мартиросян А., Сирак А. Экспериментальная стимуляция регенераторной активности тканей пародонта электромагнитным излучением крайне высокой частоты // Современные проблемы науки и образования. 2013. № 3. С. 155.

9. Коробкеев А.А., Сирак С.В., Копылова И.А. Изучение особенностей анатомо-топографического строения нижней челюсти для планирования эндодонтического и имплантологического лечения // Медицинский вестник Северного Кавказа. 2010. Т.17. № 1. С. 17-22.

10. Максимова Е.М., Сирак С.В. Анализ рисков и мер по профилактике профессиональных болезней врачей-стоматологов // Фундаментальные исследования. 2013. № 5-2. С. 319-323.

11. Рубцова Н.Г., Сирак С.В., Сирак А.Г. Индивидуальная гигиена полости рта и микроскопическая оценка структуры щетинок зубных щеток при их ежедневном использовании // Эндодонтия Today. 2013. № 3. С. 68-72.

12. Сирак А.Г., Сирак С.В. Динамика репаративного дентиногенеза после лечения глубокого кариеса и острого очагового пульпита разработанной поликомпонентной лечебной пастой // Фундаментальные исследования. 2013. № 5-2. С. 384-388.

13. Сирак С.В., Щетинин Е.В., Слетов А.А. Субантральная аугментация пористым титаном в эксперименте и клинике // Стоматология. 2016. Т.95. № 1. С.55-58.

14. Сирак С.В., Копылова И.А. Вопросы повышения качества эндодонтических вмешательств по данным анкетирования врачей-стоматологов // Вестник Смоленской государственной медицинской академии. – 2010. № 2. С. 127-129.

15. Сирак С.В., Быков И.М., Сирак А.Г., Акопова Л.В. Профилактика кариеса и воспалительных заболеваний пародонта с использованием зубных эликсиров // Кубанский научный медицинский вестник. 2013. № 6(141). С. 166-169.

16. Сирак С.В., Григорьянц Л.А., Федурченко А.В., Михайленко А.А. Способ оперативного доступа к нижнечелюстному каналу // Патент на изобретение RUS 2326619 09.01.2007.

17. Сирак С.В., Коробкеев А.А., Шаповалова И.А., Михайленко А.А. Оценка риска осложнений эндодонтических манипуляций на основе показателей анатомо-топографического строения нижней челюсти // Эндодонтия Today. 2008. № 2. С. 55-60.

18. Сирак С.В., Казиева И.Э., Мартиросян А.К. Клинико-экспериментальное использование остеопластических материалов в сочетании с электромагнитным излучением для ускорения регенерации костных дефектов челюстей // Фундаментальные исследования. 2013. № 5-2. С. 389-393.

19. Сирак С.В., Чеботарев В.В., Сирак А.Г., Григорьян А.А. Опыт использования местных ранозаживляющих средств при лечении вульгарной пузырчатки с локализацией на слизистой оболочке полости рта и губах // Медицинский вестник Северного Кавказа. 2013. Т. 8. № 1. С. 59-62.

20. Сирак С.В., Шаповалова И.А., Локтионова М.В., Лолаева А.К. Изучение эффективности ранозаживляющего средства для лечения заболеваний слизистой оболочки полости рта у детей и подростков // Стоматология детского возраста и профилактика. 2008. Т. 7. № 2. С. 79-81.

21. Сирак С.В., Шаповалова И.А., Афанасьева О.В. Профилактика воспалительных заболеваний пародонта у детей с использованием зубных ополаскивателей и эликсиров // Медицинский вестник Северного Кавказа. 2007. Т. 8. № 4. С. 33-36.

22. Сирак С.В. Стоматологическая заболеваемость взрослого населения основных климатогеографических зон Ставропольского края // Диссертация на соискание ученой степени кандидата медицинских наук / Ставропольская государственная медицинская академия. Ставрополь, 2003.

23. Сирак С.В., Копылова И.А. Вопросы повышения качества эндодонтических вмешательств по данным анкетирования врачей-стоматологов // Вестник Смоленской государственной медицинской академии. 2010. № 2. С. 127-129.

24. Сирак С.В., Копылова И.А. Использование результатов анкетирования врачей-стоматологов для профилактики осложнений, возникающих на этапах эндодонтического лечения зубов // Эндодонтия Today. 2010. № 1. С. 47-51.

25. Сирак А.Г., Сирак С.В. Профилактика кариеса зубов и воспалительных заболеваний пародонта с использованием зубных эликсиров // Современные проблемы науки и образования. 2013. № 4. С. 110.

26. Сирак С.В., Слетов А.А., Мартиросян А.К., Ибрагимов И.М., Перикова М.Г. Использование пористого титана для субантральной аугментации кости при дентальной имплантации (экспериментальное исследование) // Медицинский вестник Северного Кавказа. 2013. Т. 8. № 3. С. 42-44.

27. Сирак С.В., Долгалев А.А., Слетов А.А., Михайленко А.А. Изучение особенностей анатомо-топографического строения нижней челюсти для планирования эндодонтического и имплантологического лечения // Институт стоматологии. 2008. Т. 2. № 39. С. 84-87.

28. Сирак А.Г., Сирак С.В. Морфофункциональные изменения в пульпе зубов экспериментальных животных при лечении глубокого кариеса и острого очагового пульпита с использованием разработанных лекарственных композиций // Современные проблемы науки и образования. 2013. № 2. С.44.

29. Сирак С.В., Федурченко А.В., Сирак А.Г., Мажаренко Т.Г. Способ лечения радикулярной кисты челюсти // Патент на изобретение RUS 2326648 09.01.2007.

30. Сирак С.В., Ибрагимов И.М., Кодзоков Б.А., Перикова М.Г. Способ субантральной аугментации кости для установки дентальных имплантатов при атрофии альвеолярного отростка верхней челюсти // Патент на изобретение RUS 2469675 09.11.2011.

31. Сирак С.В. Клинико-анатомическое обоснование лечения и профилактики травм нижнеальвеолярного нерва, вызванных выведением пломбировочного материала в нижнечелюстной канал // Диссертация на соискание ученой степени доктора медицинских наук / ФГУ «Центральный научно-исследовательский институт стоматологии». Москва, 2006.

32. Сирак С.В., Слетов А.А., Алимов А.Ш., Цховребов А.Ч., Федурченко А.В., Афанасьева О.В. Клинико-экспериментальное обоснование применения препарата коллост и биорезорбируемых мембран Диплен-гам и Пародонкол при удалении ретенированных и дистопированных нижних третьих моляров // Стоматология. 2008. Т. 87. № 2. С. 10-14.

33. Слетов А.А., Переверзев Р.В., Ибрагимов И.М., Кодзоков Б.А., Сирак С.В. Экспериментальное определение регенераторного потенциала клеток костного мозга // Стоматология для всех. 2012. № 2. С. 29-31.

34. Рубцова Н.Г., Сирак С.В., Сирак А.Г. Индивидуальная гигиена полости рта и микроскопическая оценка струк-

туры щетинок зубных щеток при их ежедневном использовании // Эндодонтия Today. 2013. № 3. С. 68-72.

35. Щетинин Е.В., Сирак С.В., Батурин В.А., Сирак А.Г., Игнатиади О.Н., Вафиади М.Ю., Петросян Г.Г., Паразян Л.А., Дыгов Э.А., Арутюнов А.В., Цховребов А.Ч. Результаты мониторинга потребления противомикробных препаратов в амбулаторной практике // Медицинский вестник Северного Кавказа. 2015. Т. 10. № 1 (37). С. 80-84. DOI: 10.14300/mnnc.2015.10013.

36. Щетинин Е.В., Сирак С.В., Игнатиади О.Н., Сирак А.Г., Демурова М.К., Дыгов Э.А. Экспериментально-лабораторное обоснование выбора антибактериальных средств для лечения периодонтита // Медицинский вестник Северного Кавказа. 2014. Т. 9. № 4 (36). С. 349-351.

37. Щетинин Е.В., Сирак С.В., Григорьянц Л.А., Вафиади М.Ю., Дилекова О.В., Петросян Г.Г., Паразян Л.А., Гатило Ю.Ю., Адамчик А.А. Репаративная регенерация тканей пародонта – результаты экспериментального исследования // Медицинский вестник Северного Кавказа. 2015. Т. 10. № 4 (40). С. 411-415.

38. Щетинин Е.В., Сирак С.В., Ходжаян А.Б., Радзиевская Н.Г., Петросян Г.Г. Патофизиологические аспекты регенерации лунки удаленного зуба в эксперименте // Медицинский вестник Северного Кавказа. 2014. Т. 9. № 3 (35). С. 262-265.

39. Mikhalchenko D.V., Poroshin A.V., Mikhalchenko V.F., Firsova I.V., Sirak S.V. Influence of transcranial electrostimulation on the osseointegration of dental implant in the experiment // Research Journal of Pharmaceutical, Biological and Chemical Sciences. 2014. T.5. № 5. C.705-711.

40. Grimm W.D., Arnold W.A., Sirak S.W., Vukovich M.A., Videra D., Giesenhagen B. Clinical, radiographic, and histological analyses after transplantation of crest-related palatal-derived ectomesenchymal stem cells (paldscs) for improving vertical alveolar bone augmentation in critical size alveolar defects // Journal of Clinical Periodontology. 2015; 42 (S17): 366b-366.

41. Grimm W.D., Plöger M., Schau I., Vukovic M.A., Shchetinin E., Akkalaev A.B., Arutunov A.V., Sirak S.V. Prefabricated 3d allogenic bone block in conjunction with stem cell-containing subepithelial connective tissue graft for horizontal alveolar bone augmentation:a case report as proof of clinical study principles // Медицинский вестник Северного Кавказа. 2014. Т. 9. № 2 (34). С. 175-178.

42. Sirak S.V., Avanesyan R.A., Akkalaev A.B., Demurova M.K., Dyagtyar E.A., Sirak A.G. Microbiocenosis of oral cavity in patients with dental implants and over-dentures // Research Journal of Pharmaceutical, Biological and Chemical Sciences. – 2014. T.5. № 5. C.698-704.

43. Sirak S.V., Arutyunov A.V., Shchetinin E.V., Sirak A.G., Akkalaev A. B., Mikhalchenko D.V. Clinical and morphological substantiation of treatment of odontogenic cysts of the maxilla // Research Journal of Pharmaceutical, Biological and Chemical Sciences. 2014. T.5. № 5. C.682-690.

44. Sirak S.V., Shchetinin E.V. Prevention of complications in patients suffering from pathological mandibular fractures due to bisphosphonate-associated osteonecroses // Research Journal of Pharmaceutical, Biological and Chemical Sciences. 2015. T.6. № 5. C.1678-1684.

45. Sirak S.W., Entschladen F., Shchetinin E.W., Grimm W.D. Low-level laser irradiation (810 nm) with toluidinblue photosensitizer promotes proliferation and differentiation of human oral fibroblasts evaluated in vitro. Journal of Clinical Periodontology // 2015. T. 42. № S17. C. 328a-328.

46. Sirak S.V., Avanesyan R.A., Sirak A.G., Shchetinin E.V., Demurova M.K. Social composition and motivation of patients in applying for implant dental service // Research Journal of Pharmaceutical, Biological and Chemical Sciences. 2014. T. 5. № 5. C. 691-697.

47. Shchetinin E.V., Sirak S.V., Khodzhayan A.B., Dilekova O.V., Sirak A.G., Vafiadi M.Yu., Parazyan L.A., Arutyunov A.V. Pathogenetic aspects of dental pulp pathology // Медицинский вестник Северного Кавказа. 2015. Т. 10. № 2 (38). С. 187-191.

48. Firsova I.V., Makedonova Iu.A., Mikhalchenko D.V., Poroiskii S.V., Sirak S.V. Clinical and experimental study of the regenerative features of oral mucosa under autohemotherapy // Research Journal of Pharmaceutical, Biological and Chemical Sciences. 2015. T. 6. № 6. C. 1711-1716.